spec. ortodonta Wojciech Czopor

lek. dent. Anna Czopor

Przedprotetyczne leczenie ortodontyczne szynami Clear Aligner w oparciu o diagnostykę cyfrową.

Opis przypadku

W 1998 roku dr Teo-Weon Kim opracował system leczenia szynami Clear Aligner (CA), będący alternatywą w leczeniu ortodontycznym dla aparatów stałych. Komplet szyn CA stanowią trzy szyny o grubości 0.5 mm, 0.625 mm i 0.75 mm. Na podstawie wycisku szczęki i żuchwy pobranego u pacjenta przygotowano modele ortodontyczne, modele ortodontyczne set-up i opracowano analizę liniowych i kątowych ruchów zębów z dokładnością do 0.5 mm i 1.0 stopnia. Otrzymane wartości z analiz modeli umożliwiły przygotowanie dla każdego pacjenta indywidualnego planu i czasu leczenia ortodontycznego. Wykorzystując ćwiczenia mięśniowe w leczeniu ortodontycznym szynami Clear Aligner można skrócić czas leczenia oraz przygotować stawy skroniowo-żuchwowe do zmian jakie nastąpią w okluzji i artykulacji. U pacjenta B.A leczonego szynami CA w przeciągu 12 mc. zmieniono warunki zgryzowe, umożliwiając rozpoczęcie leczenia implantoprotetycznego. Diagnoza, planowanie i leczenie ortodontyczne pacjenta było prowadzone wyłącznie na podstawie skanów twarzy i zębów w 3D.

Opis przypadku

Pacjent B.A lat 52 zgłosił się do gabinetu na leczenie ortodontyczne jako przygotowanie do leczenia implantoprotetycznego. Celem leczenia było odtworzenie prawidłowego nagryzu pionowego i poziomego. Na wizycie wykonano skanerem Morpheus skan twarzy 3D (fot. 1 i 2), skanerem Trios skan zębów 3D (fot. 3–7), zrobiono zdjęcia zewnątrz- i wewnątrzustne oraz zdjęcia rtg; cefalometryczne (fot. 8) pantomograficzne (fot. 9) i PA (fot. 10). W programie Morpheus przygotowano analizę twarzy w trzech płaszczyznach oraz analizę zdjęcia cefalometrycznego (fot. 11–13) pantomograficznego i PA.

fot spec. ortodonta Wojciech Czopor oraz lek. dent. Anna Czopor

fot.1 i 2. Morpheus skan twarzy 3D

fot.3. Skan zębów 3D skanerem Trios

fot.4–7. Skan zębów 3D skanerem Trios

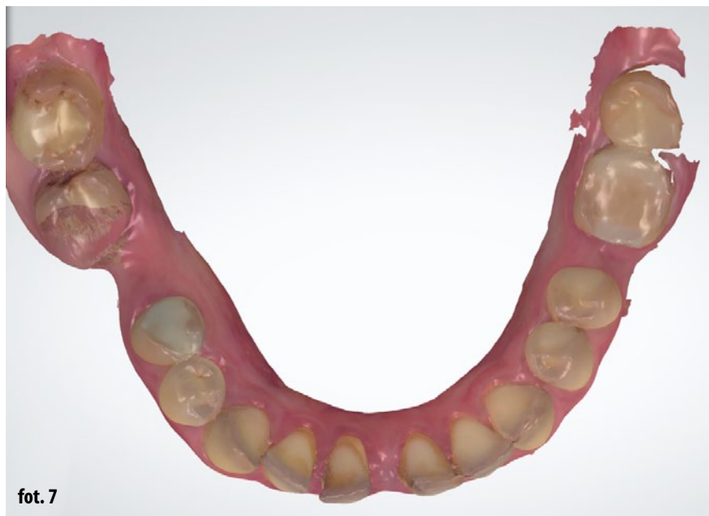

fot.8. Zdjęcie rtg; cefalometryczne

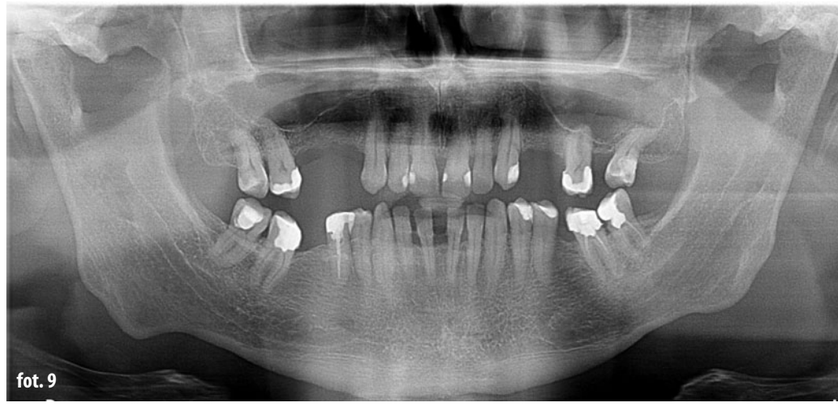

fot.9. Zdjęcie rtg; pantomograficzne

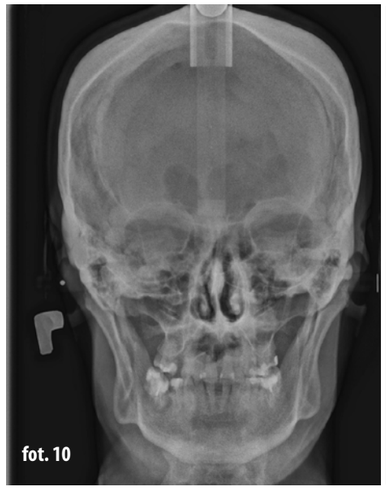

fot.10. Zdjęcie rtg; PA

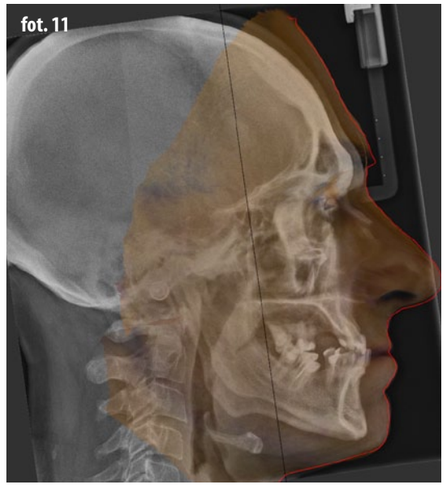

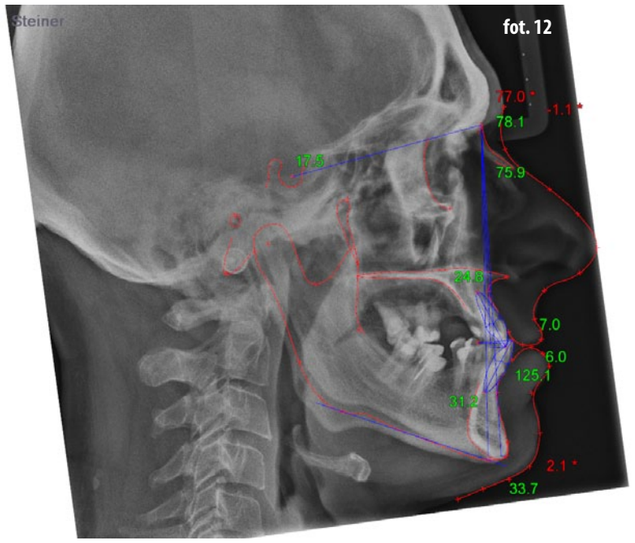

fot. 13

Measurement	Mean	S.D.	2016.11.23
SNA (deg)	82.40	3.20	77.05 *
SNB (deg)	80.40	3.10	78.11
ANB difference	2.00	1.70	-1.06 *
SND (deg)	77.00	3.00	75.86
U1 to NA (linear) (mm)	7.27	2.18	5.96
U1toNA (angular) (deg)	26.20	5.40	24.82
Interincisal Angle (deg)	124.00	7.90	125.06
L1 to NB (linear) (mm)	7.18	2.18	7.04
L1 to NB (angular) (deg)	27.30	5.30	31.19
Pog to NB (mm)	0.91	0.91	2.08 *
Occ. Plane to SN (Steiner) (deg)	15.20	3.90	17.53
SN-GoGn (deg)	36.00	3.92	33.72

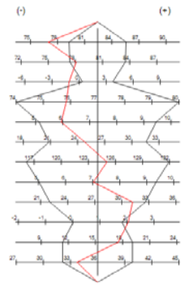

fot.11–13. W programie Morpheus przygotowano analizę twarzy w trzech płaszczyznach oraz analizę zdjęcia cefalometrycznego pantomograficznego i PA

W programie OrthoAnalyzer na podstawie skanu zębów przygotowano wirtualną analizę ortodontyczną modeli i analizę ortodontyczną modeli set-up (fot. 14-21).

fot. 14

fot.14–18. Skany zębów w programie OrthoAnalyzer

fot. 15

fot. 17

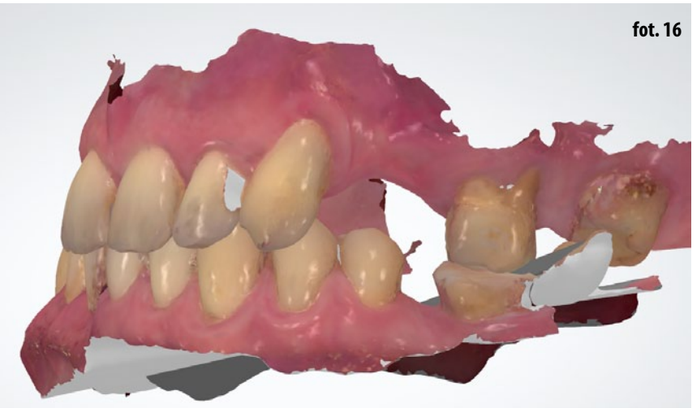
fot. 16

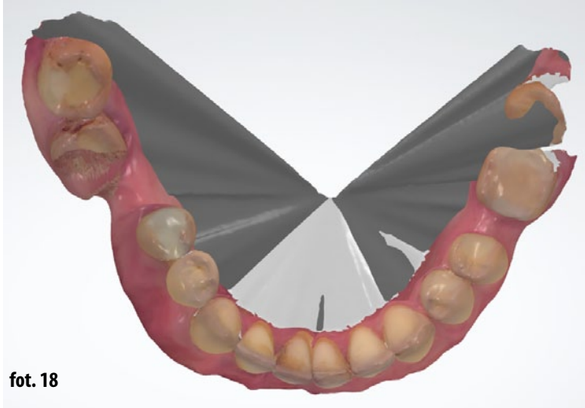
fot. 18

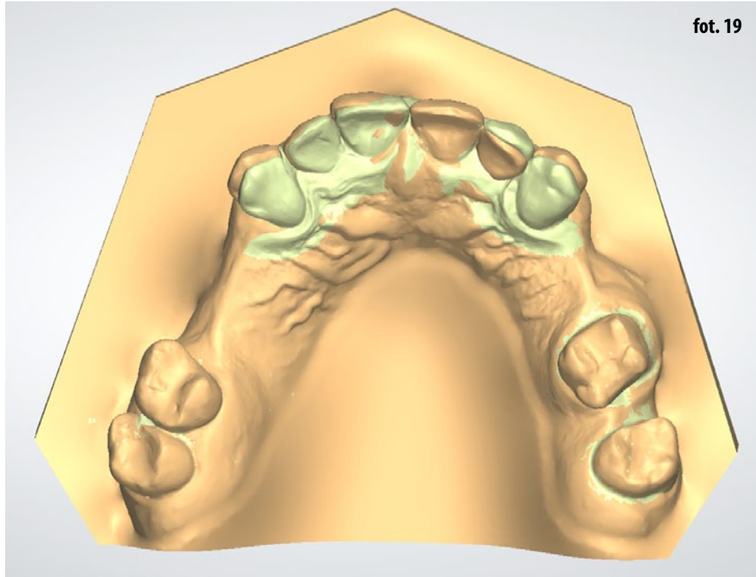
fot. 19

fot.19–21. Wirtualna analiza ortodontyczna modeli i analiza ortodontyczna modeli set-up w programie OrthoAnalyzer

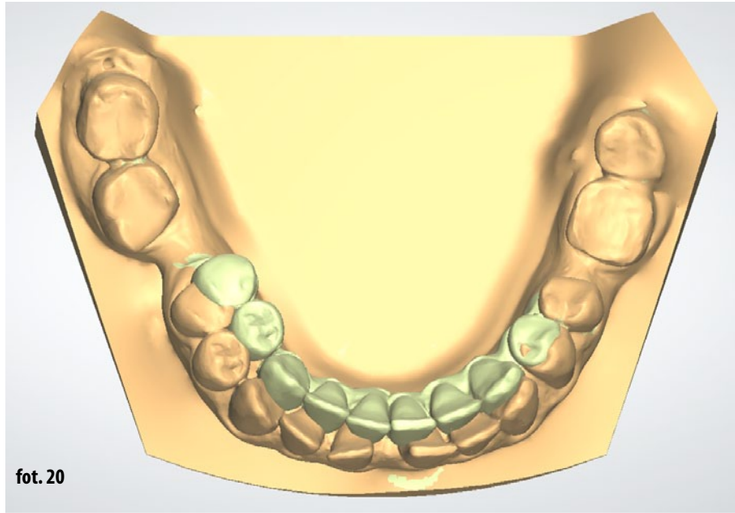
fot. 20

fot. 21

Raport przesunięcia zębów

Setup: 2016-12-08 09:42:33

Tooth Number	Rotation	Angulation	Incli-nation	Left/ Right	Extrusion/ Intrusion	Forward/ Backward	IPR Distal (mm)	IPR Mesial (mm)	Long Axis	Circum-ference
13	-12.3 deg	-0.1 deg	-0.9 deg	0.3 mm	-0.3 mm	-2.1 mm			67.8 deg	23.9 mm
12		-1.1 deg	0.2 deg	-0.5 mm	0.1 mm	-0.4 mm			67.8 deg	18.9 mm
11	-10.0 deg	0.0 deg	-0.8 deg	-0.5 mm	0.1 mm	-1.1 mm			68.4 deg	23.9 mm
22	-13.3 deg	0.2 deg	0.1 deg	-0.2 mm	0.6 mm	-0.5 mm			71.7 deg	18.5 mm
23	12.4 deg	0.3 deg	1.1 deg	-0.6 mm	0.8 mm	-1.1 mm			65.6 deg	24.8 mm
34				0.0 mm	0.2 mm	-1.4 mm			88.4 deg	22.9 mm
33	11.7 deg	-0.1 deg	0.0 deg	0.0 mm	0.3 mm	-3.8 mm			86.6 deg	22.1 mm
32	5.3 deg	0.9 deg	-4.2 deg	-1.3 mm	-0.3 mm	-2.6 mm			75.2 deg	17.6 mm
31	-0.7 deg	6.6 deg	-4.7 deg	-0.9 mm	0.4 mm	-0.9 mm			75.2 deg	17.7 mm
41	21.0 deg	-4.1 deg	-6.2 deg	1.1 mm	-0.5 mm	-3.7 mm			68.2 deg	17.2 mm
42	-16.5 deg	-0.2 deg	-7.7 deg	0.4 mm	-0.7 mm	-0.8 mm			68.2 deg	17.4 mm
43	-20.5 deg	3.3 deg	-6.0 deg	0.3 mm	-0.7 mm	-1.1 mm			77.5 deg	21.7 mm
44	-9.3 deg	0.1 deg	-0.1 deg	-3.0 mm	0.2 mm	-3.9 mm			86.1 deg	22.9 mm
45	14.8 deg	-0.1 deg	0.1 deg	-3.3 mm	0.4 mm	-3.9 mm			86.1 deg	23.9 mm

Wprowadzenie danych z analizy skanu zębów do programu skanu twarzy umożliwiło określenie ruchu siekaczy (fot. 22) i zmian w rysach twarzy po leczeniu ortodontycznym (fot. 23 i 24).

U pacjenta zdiagnozowano przodozgryz częściowy, zgryz krzyżowy częściowy obustronny oraz pierwszą kl. szkieletową. Przed rozpoczęciem leczenia ortodontycznego zalecono ćw. Gerry'ego (1). Na podstawie wywiadu, badania, skanu twarzy, skanu zębów, zdjęć foto i zdjęć rtg; cefalometrycznego, pantomograficznego i PA przygotowano indywidualny plan i czas leczenia szynami Clear Aligner, który wynosił dla łuku górnego 7 mc /7 kpl szyn CA/ i łuku dolnego 10 mc/ 10 kpl szyn CA/. Szyny Clear Aligner (fot. 25) noszone naprzemiennie przez 7-10 dni 24 godz./dobę.

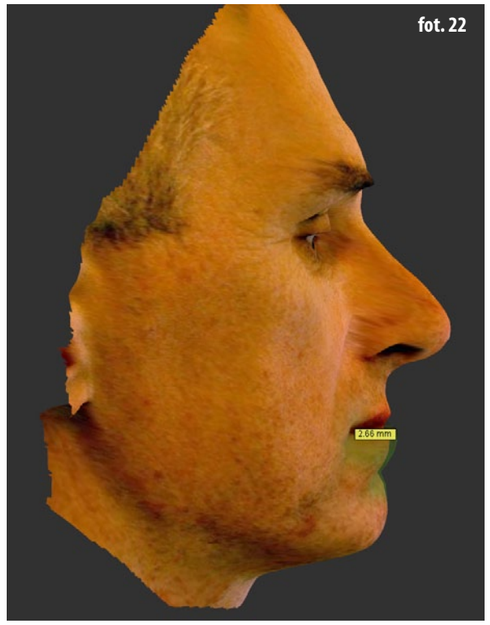

fot. 22

fot. 23

fot.22. Określenie ruchu siekaczy dzięki wprowadzeniu danych z analizy skanu zębów do programu skanu twarzy

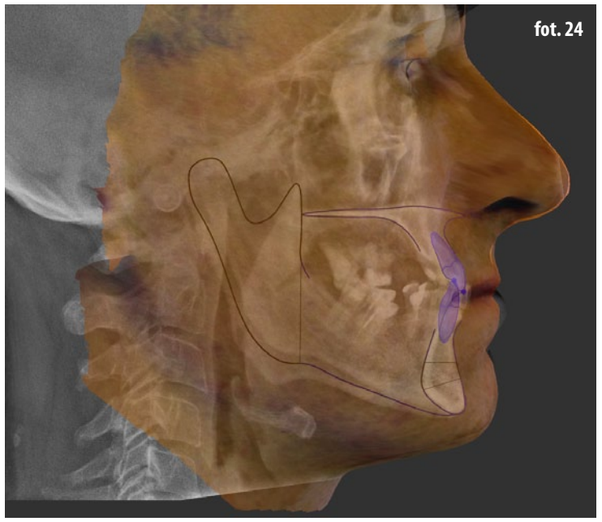
fot. 24

fot.23 i 24. Określenie zmian w rysach twarzy po leczeniu ortodontycznym widoczne dzięki wprowadzeniu danych z analizy skanu zębów do programu skanu twarzy

fot. 25

fot.25. Szyny Clear Aligner

W leczeniu łuku górnego zastosowano 5 kpl. szyn Clear Aligner, łuku dolnego 6 kpl Clear Aligner. Co miesiąc wykonywano nowy skan, na podstawie którego drukowano model i przygotowywano nowy komplet szyn. Kolejne skany porównywano ze skanem wyjściowym, kontrolując w ten sposób przebieg leczenia. Pod koniec leczenia wykonano skan twarzy (fot. 26 i 27) oraz skan zębów (fot. 28–32) zdjęcie cefalometryczne z analizę cefalometryczną (fot. 33–36) oraz zdjęcie pantomograficzne (fot. 37). Pacjent został skierowany do lekarza prowadzącego celem konsultacji i rozpoczęcia leczenia implantoprotetycznego. Po zakończeniu etapu protetycznego planowane są 2-3 kpl szyn oraz leczenie retencyjne.

fot.26 i 27. Skan twarzy wykonany pod koniec leczenia

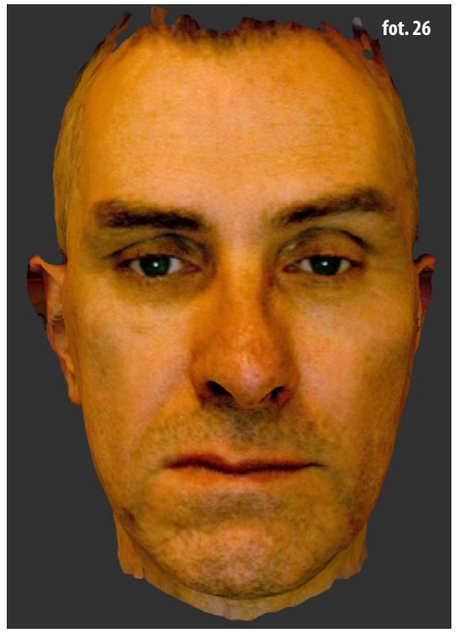
fot. 26

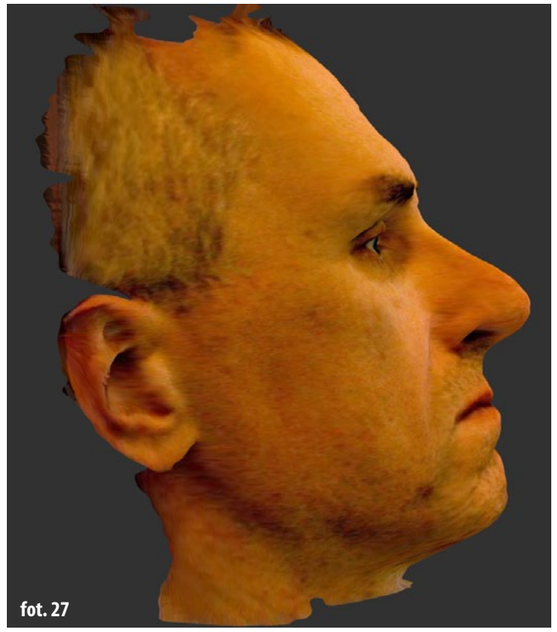
fot. 27

fot. 28

fot. 29

fot. 30

fot. 31

fot. 32

fot.28–32. *Skan zębów wykonany pod koniec leczenia*

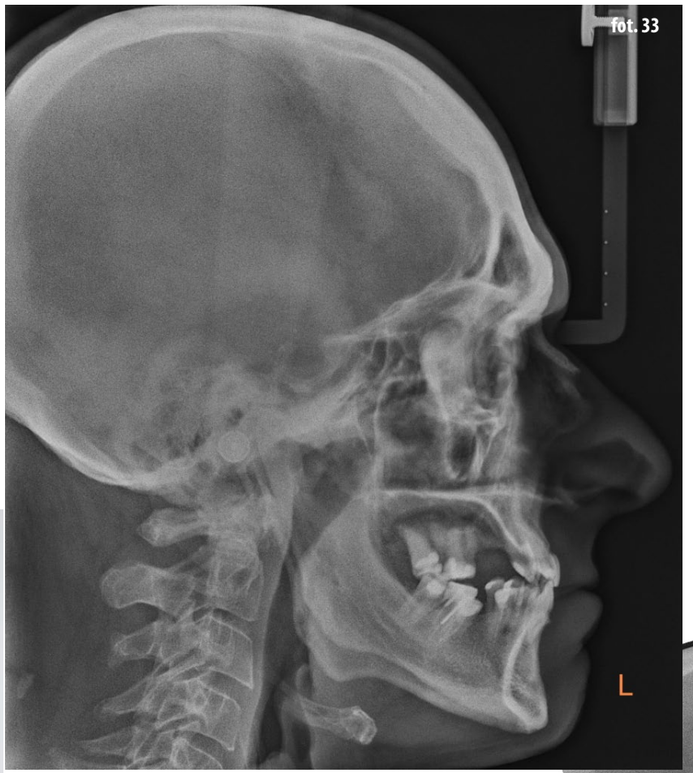
fot. 33

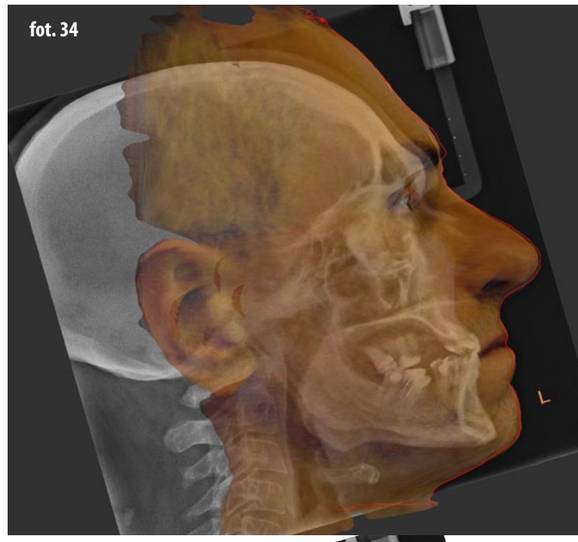
fot. 34

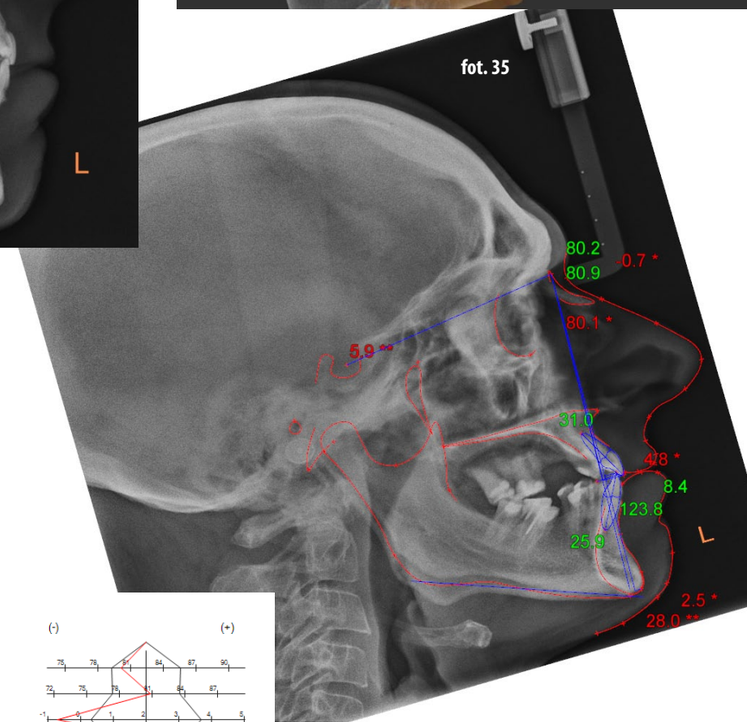

fot. 35

fot.33–36. *Zdjęcia cefalometryczne z analizą cefalometryczną wykonane pod koniec leczenia*

fot. 36

Measurement	Mean	S.D.	2017.11.29
SNA (deg)	82.40	3.20	80.19
SNB (deg)	80.40	3.10	80.89
ANB difference	2.00	1.70	-0.70 *
SND (deg)	77.00	3.00	80.05 *
U1 to NA (linear) (mm)	7.27	2.18	8.42
U1toNA (angular) (deg)	26.20	5.40	31.03
Interincisal Angle (deg)	124.00	7.90	123.79
L1 to NB (linear) (mm)	7.18	2.18	4.84 *
L1 to NB (angular) (deg)	27.30	5.30	25.88
Pog to NB (mm)	0.91	0.91	2.51 *
Occ. Plane to SN (Steiner) (deg)	15.20	3.90	5.88 **
SN-GoGn (deg)	36.00	3.92	27.97 **

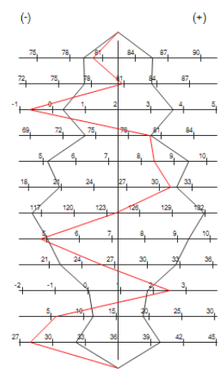

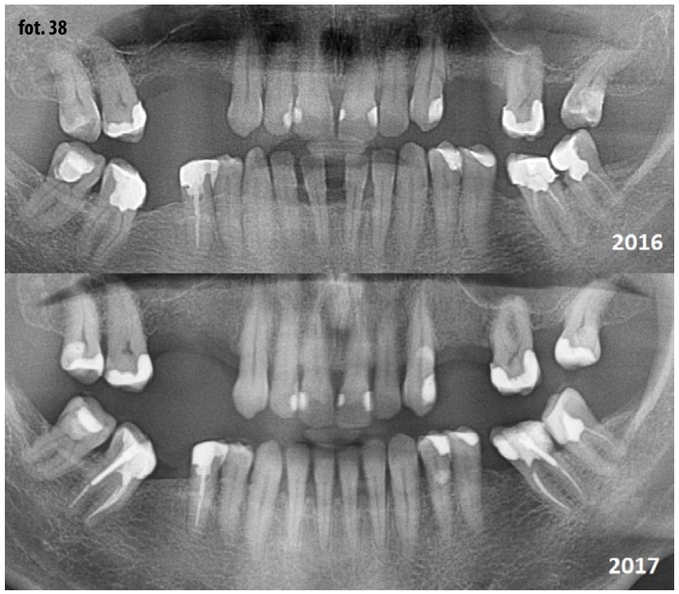

fot.37. Zdjęcie pantomograficzne wykonane pod koniec leczenia

fot.38. Zestawienie i porównanie zdjęć pacjenta z 2016 i 2017 roku

Dyskusja

Każda wada zgryzu, jako zaburzenie morfologiczno-czynnościowe zaburza okluzję, artykulację i prowadzi do powstania zgryzu urazowego. Zmiana punktów okluzji i artykulacji, zmienia napięcie mięśni twarzy powodując dysfunkcję w stawach skroniowo-żuchwowych. Problem w stawach skroniowo-żuchwowych może być związany z nadmiernym napięciem mięśni głowy, szyi i całego ciała, może być wstępujący lub zstępujący. W wielu przypadkach leczenie ortodontyczne winno być prowadzone równolegle z fizjoterapią.

Już w 1933 roku dr Rajzman (2) stwierdził, że leczenie ortodontyczne winno być poprzedzone ćwiczeniami mięśniowymi skracającymi czas leczenia ortodontycznego, stabilizującymi retencję i przygotowującymi stawy skroniowo–żuchwowe do zmian morfologicznych. Pacjentów do leczenia ortodontycznego przygotowuję terapią manualną (3) oraz terapią punktów spustowych (4, 5). Ćwiczenia Gerry'ego powodują deprogramację mięśni i umożliwiają rejestrację zgryzu w fizjologicznej centralnej relacji. Leczenie szynami Clear Aligner również odbywa się w centralnej relacji.

Pacjent w trakcie leczenia ortodontycznego nie stosował żadnych wyciągów międzyszczękowych. W trakcie leczenia szyny Clear Aligner uciskając na dziąsło, pośrednio przebudowują kość, co widoczne jest na cefalogramie i pantomogramie (fot. 8, 9, 33, 37, 38) przez regenerację kości w wymiarze pionowym i poziomym w przestrzeniach międzykorzeniowych. Porównując skany twarzy można określić zmiany w rysach i profilu twarzy (fot. 39, 40). Nałożenie skanów twarzy przed (kolor zielony) i po leczeniu obrazuje cofnięcie się wargi dolnej o 1,75 mm. Widoczne zmiany w profilu i rysach twarzy odpowiadają zaplanowanym przesunięciom zębów w ortodontycznym set up w programie OrthoAnalyzer.

W leczeniu ortodontycznym aparatami stałymi stosujemy trzecią zasadę dynamiki Newtona. Nie znamy wartości torku i angulacji przesuwanych zębów, zmieniamy tork i angulację zębów nie znając ich wartości początkowych. Na zdjęciu cefalometrycznym możemy jedynie określić wartości kątowe siekaczy przyśrodkowych szczęki i żuchwy. Wartości kątowe dla zębów szczęki i żuchwy określił Andrews na podstawie 120 przypadków optymalnego zgryzu (6). W leczeniu ortodontycznym szynami Clear Aligner trzecia zasada dynamiki nie obowiązuje, oddziałujemy siłą tylko na te zęby, które chcemy w danym momencie przesunąć. Podczas leczenia ortodontycznego przyklejone zamki ortodontyczne na zębach powodują napięcie mięśni warg i policzków, natomiast szyny Clear Aligner osłaniają powierzchnie podniebienne, językowe, wargowe, policzkowe zębów chroniąc zęby przed działaniem sił pochodzących z mięśni języka, warg, policzków.

Według dra Krausa, twórcy terapii zasłonowej; odciążenie łuków zębowych w trakcie leczenia ortodontycznego zapewnia stabilność leczenia, ponieważ następuje dopasowanie mięśni do powierzchni aparatu sztucznej matrycy czynnościowej (7). Na zęby ustawione w neutralnej przestrzeni działa delikatna zrównoważona siła pochodząca z języka, warg i policzków (8). Szyny Clear Aligner pokrywają zęby oraz dziąsło od strony podniebienia na wysokość 1 cm, dziąsło od strony wargowej na wysokość 0.5 cm i tworzą sztuczną matrycę czynnościową. Szyny CA o grubości 0.5 mm, 0.625mm i 0.75 mm powodują deprogramację mięśni żucia i przygotowują staw skroniowo-żuchwowy do przebudowy, działając w obrębie szpary spoczynkowej wynoszącej 2 mm i nie zmieniając jej wysokości. U człowieka kontakt między zębami szczęki i żuchwy podczas połykania wynosi średnio 580 razy na dobę wg Okesona (8) i 1500-2000 razy na dobę wg P-H.Dupas (9). Clear Aligner przy połykaniu przenosi siłę z mięśni na kość poprzez zęby w trakcie pojedynczego aktu połykania trwającego 683 ms wg Okesona (8) i 600 ms wg P-H. Dupas (9) i rozciąga mięśnie podczas skurczu o grubość szyny. W trakcie połykania siła generowana z mięśni jest większa o 3,53 kg niż podczas żucia i jest ona wykorzystywana w leczeniu Clear Aligner.

fot. 39 i 40. Porównując skany twarzy można określić zmiany w rysach i profilu twarzy

Wnioski

Obecnie najnowsze technologie cyfrowe umożliwiają leczenie ortodontyczne pacjenta z pominięciem tradycyjnych metod jak modele gipsowe, artykulatory, ułatwiają interdyscyplinarne konsultacje i leczenie. Technologie cyfrowe umożliwiają kontrole nad przebiegiem leczenia poprzez porównywanie skanów z różnych etapów leczenia. Comiesięczna wizyta pacjenta na skan, na podstawie którego przygotowuje się kolejny komplet Clear Aligner, umożliwia skontrolowanie okluzji i artykulacji, czego nie ma w innych systemach aparatów termoformowalnych. Zlecone systematyczne ćwiczenia mięśniowe dla pacjenta i współpraca z fizjoterapeutami skraca czas leczenia ortodontycznego.

Piśmiennictwo

1. Diagnostyka i leczenie dysfunkcji czaszkowo-żuchwowych w ujęciu holistycznym, B. Czerwińska-Niezabitowska, M. Kulesa-Mrowiecka, Kraków 2016 s. 78.
2. Mioterapia w ortodoncji, I. Kasperska, Warszawa 1967 r.
3. Terapia manualna holistyczna, A. Rakowski, Poznań 2011, s. 481-510
4. Punkty spustowe i łańcuchy mięśniowo-powięziowe, P. Richter, E. Heben, Łódź 2010, s. 115-141.
5. Terapia punktów spustowych, C. Davies, A. Davies, Białystok 2015, s. 79-118.
6. Thomas W.W., Zmienny tork pozwalający na uzyskanie optymalnej inklinacji zębów. Moja Praktyka nr 3/2010; s.10-21.
7. Graber T.M., Rakosi T., Petrovic A., Aparaty czynnościowe w ortopedii szczękowo-twarzowej, Lublin 200; s. 262, 264, 265.
8. Okeson J.P., Leczenie dysfunkcji narządu żucia i zaburzeń zwarcia, Lublin 2005; s 47,61
9. P-H.Dupas, Dysfunkcja czaszkowo-żuchwowa od diagnozy – po szynę zgryzową. Warszawa 2005; s. 8-9.

Korespondencja

spec. ortodonta Wojciech Czopor
e-mail: ortoczopor@gmail.com; tel. 696 469 187
mgr Agnieszka Czopor, technik ortodontyczny
e-mail: agaczopor@gmail.com; tel. 697 978 711

lek. dent. Anna Czopor
e-mail: annczopor@gmail.com; tel. 500 269 005
ul. Wołodyjowskiego 41, 60-177 Poznań